

# 消化器内視鏡VTRライブラリー

## 大腸癌狭窄に対する 大腸用ステント留置術

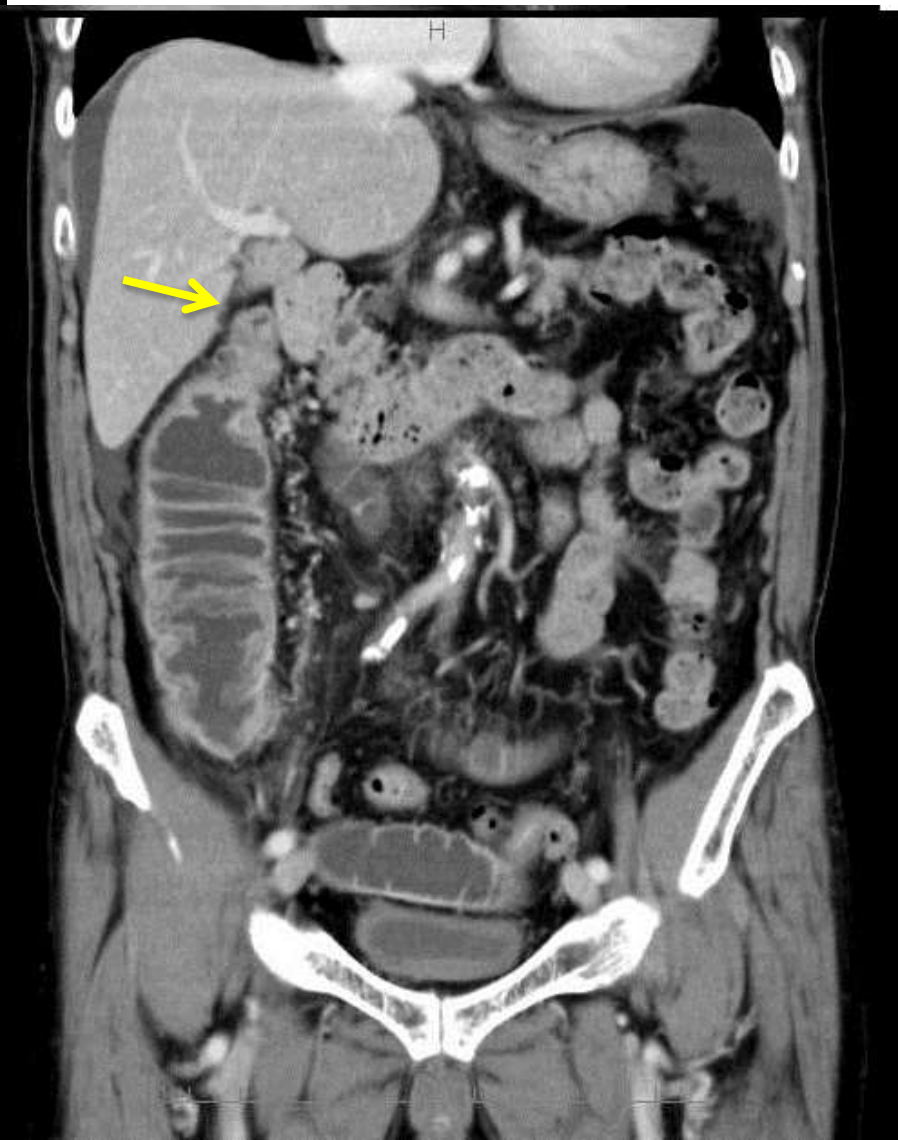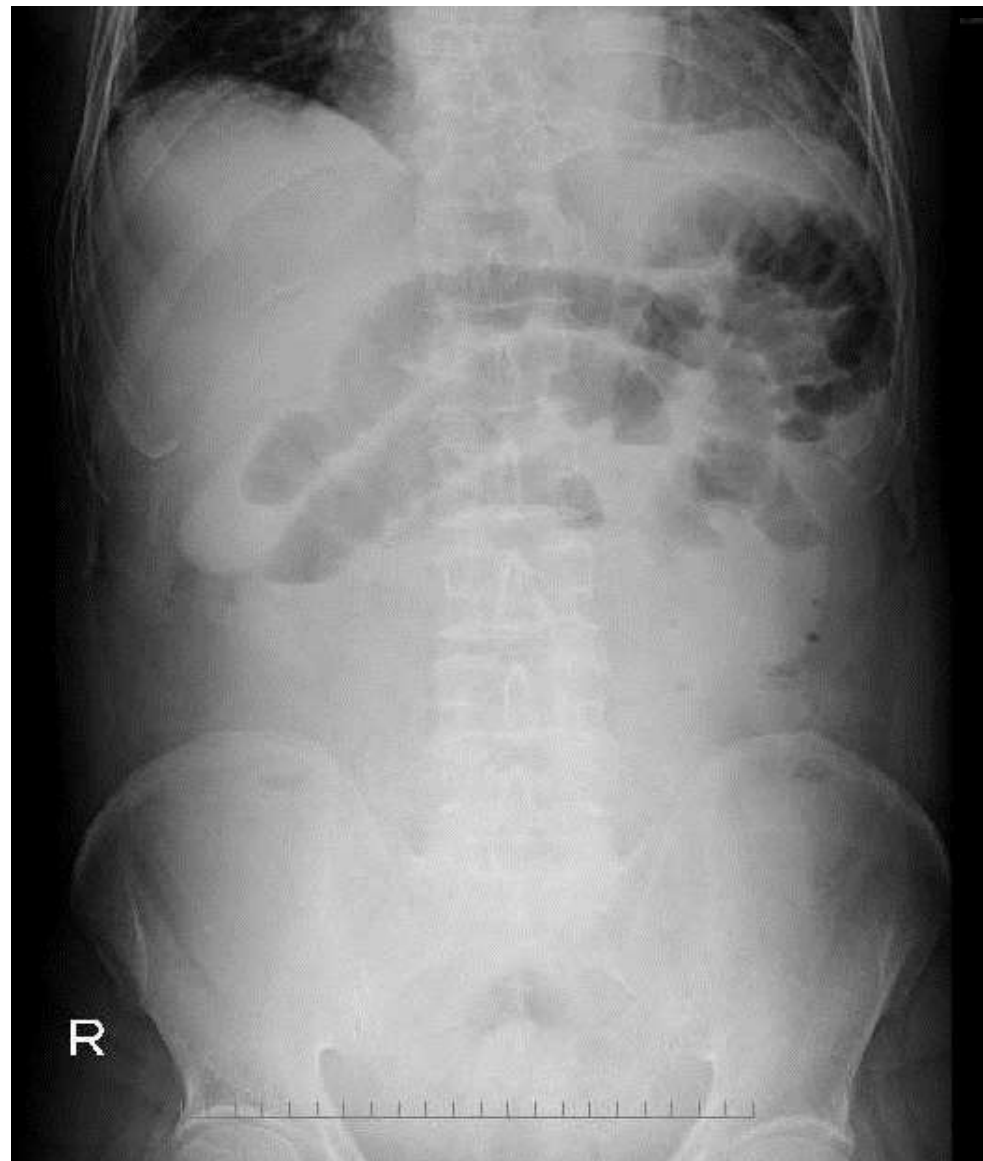
2013.7

# Ascending colon cancer obstruction

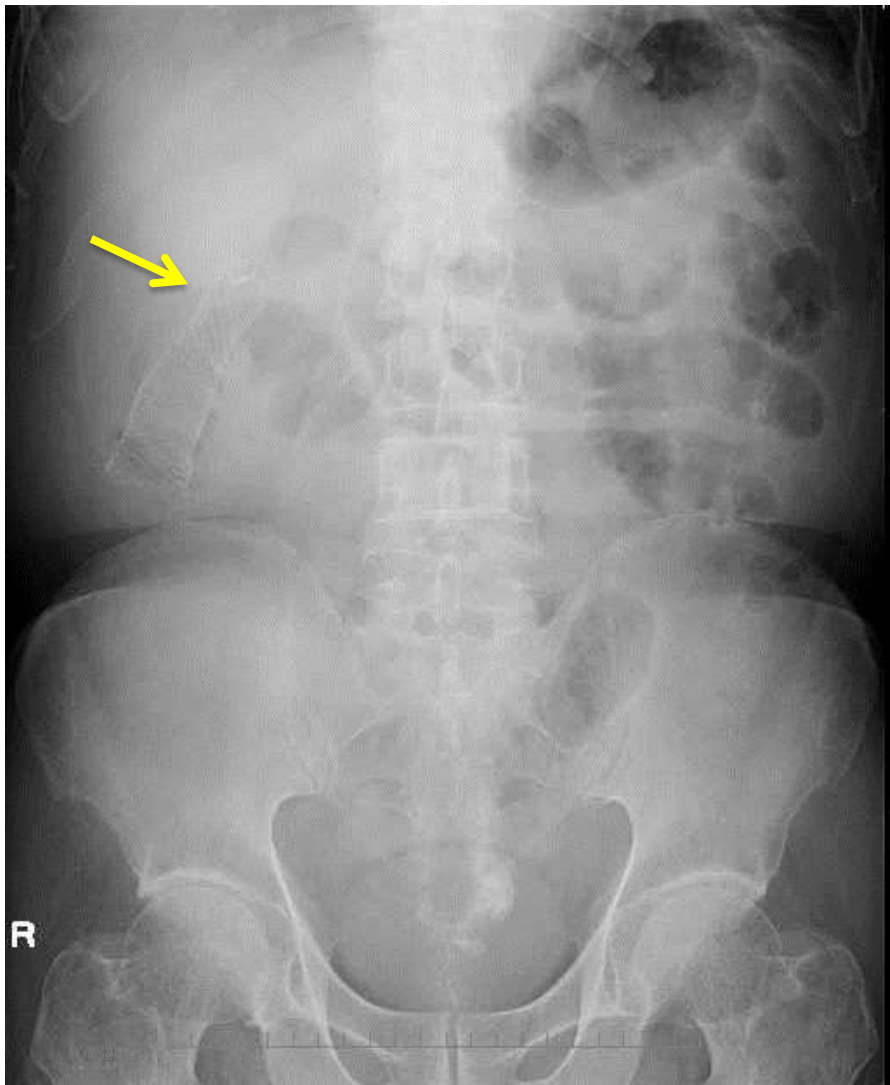
BTS

## WallFlex™ Colonic Stent

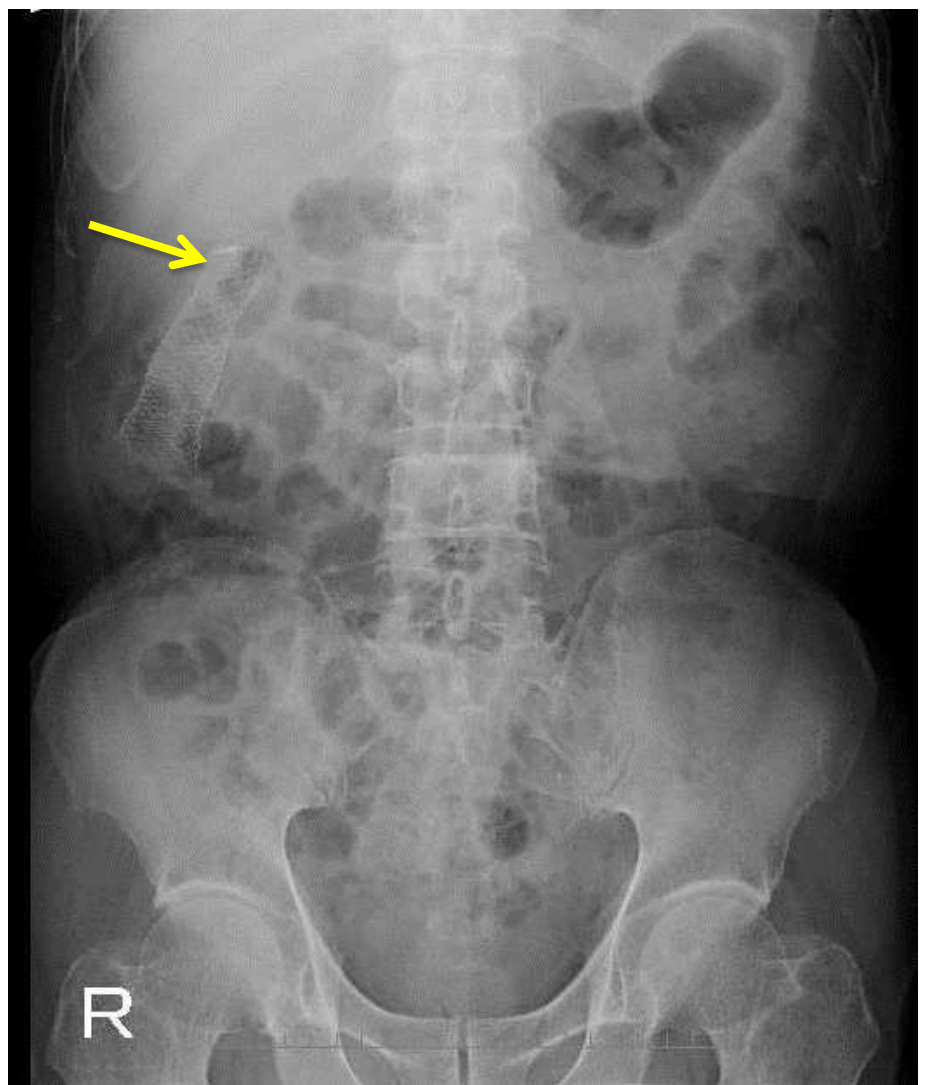
70歳台男性、糖尿病で通院中もコントロール不良。  
突然のイレウスで入院、CTで肝曲の狭窄によるイレウスと  
診断。1日絶飲食+補液で経過を見るもイレウスが悪化した  
為に入院後2日目に大腸ステント留置



留置方法は動画をご覧ください



留置翌日

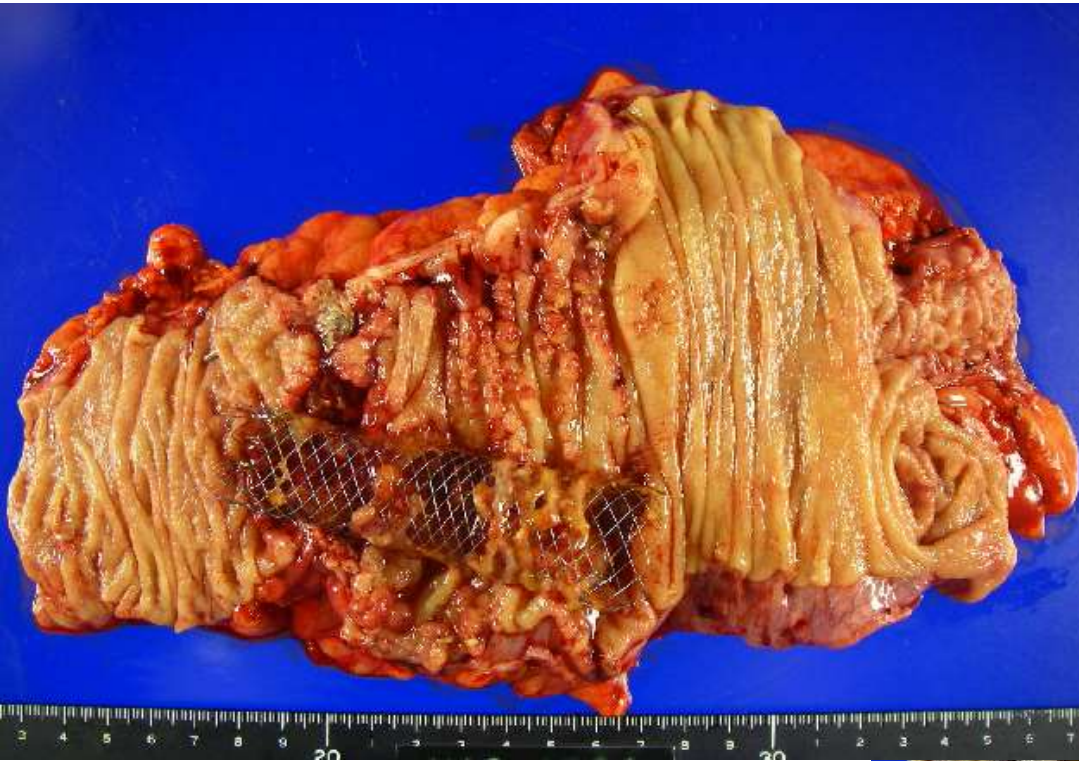

留置4日目

、当日飲水開始、翌日中粥開始、9日目にマグコロールPで機械的前処置、  
10日目に腹腔鏡下右半結腸切除術施行



# 腹腔鏡下右半結腸切除術 D-3



Ascending colon, terminal ileum and appendix, right hemicolectomy :  
Tubular adenocarcinoma, moderately differentiated type, Type 3, 40x70mm, pSS, int, INF-b, ly-2, v-2, n(-) **Stage 2**